

Ablation de Tachycardie atriale focale droite: ostium du sinus coronaire

Alexis Durand-Dubief

19 octobre 2020



Historique patient

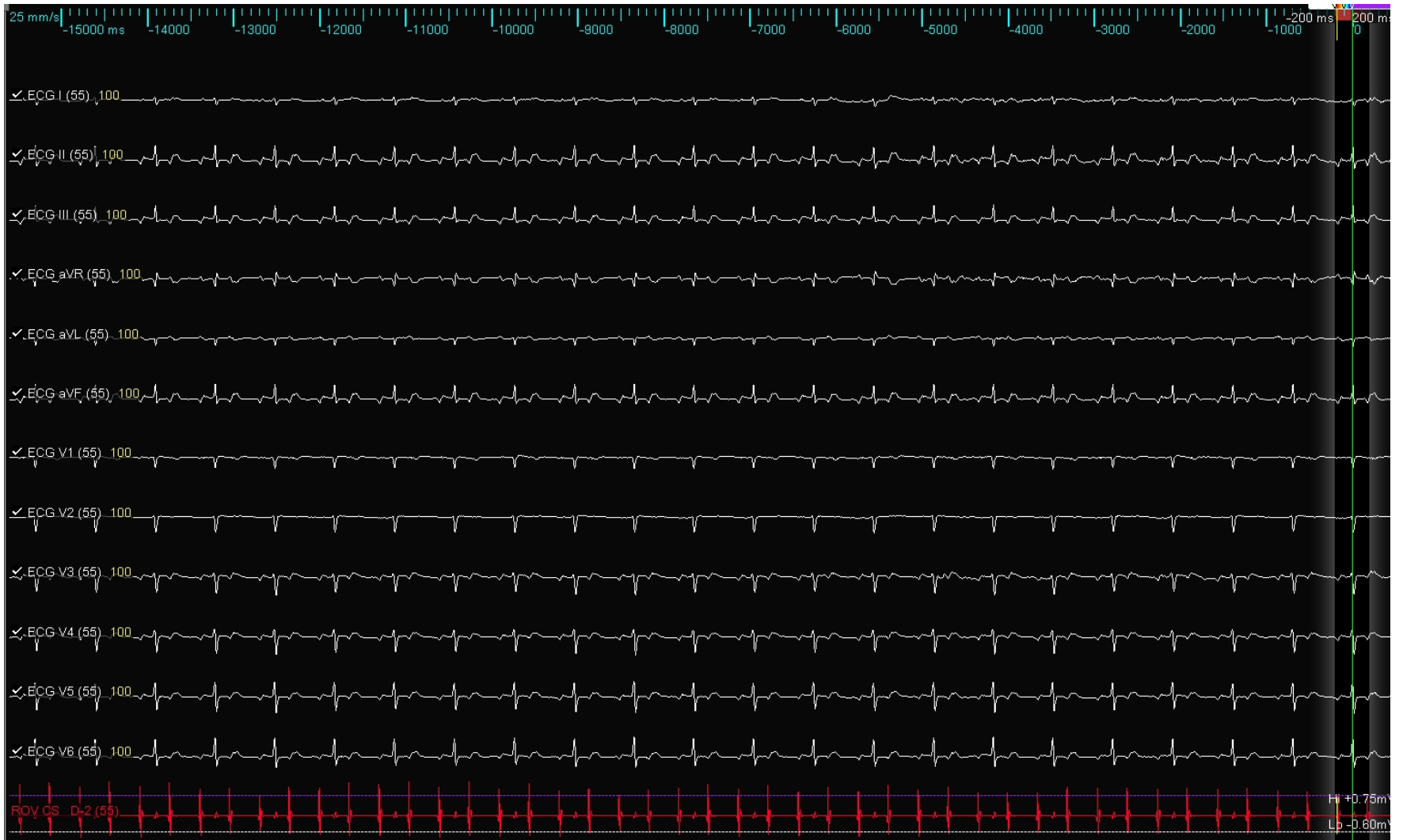
- CIA :fermeture chirurgicale par patch 2006
- Ablation de Flutter peri-tricuspidien juin 2019
- Récidive récente de tachycardie supraventriculaire type flutter ou tachy atriale droite

- TTT actuel:
- Xarelto,Isopotine,Hemigoxine

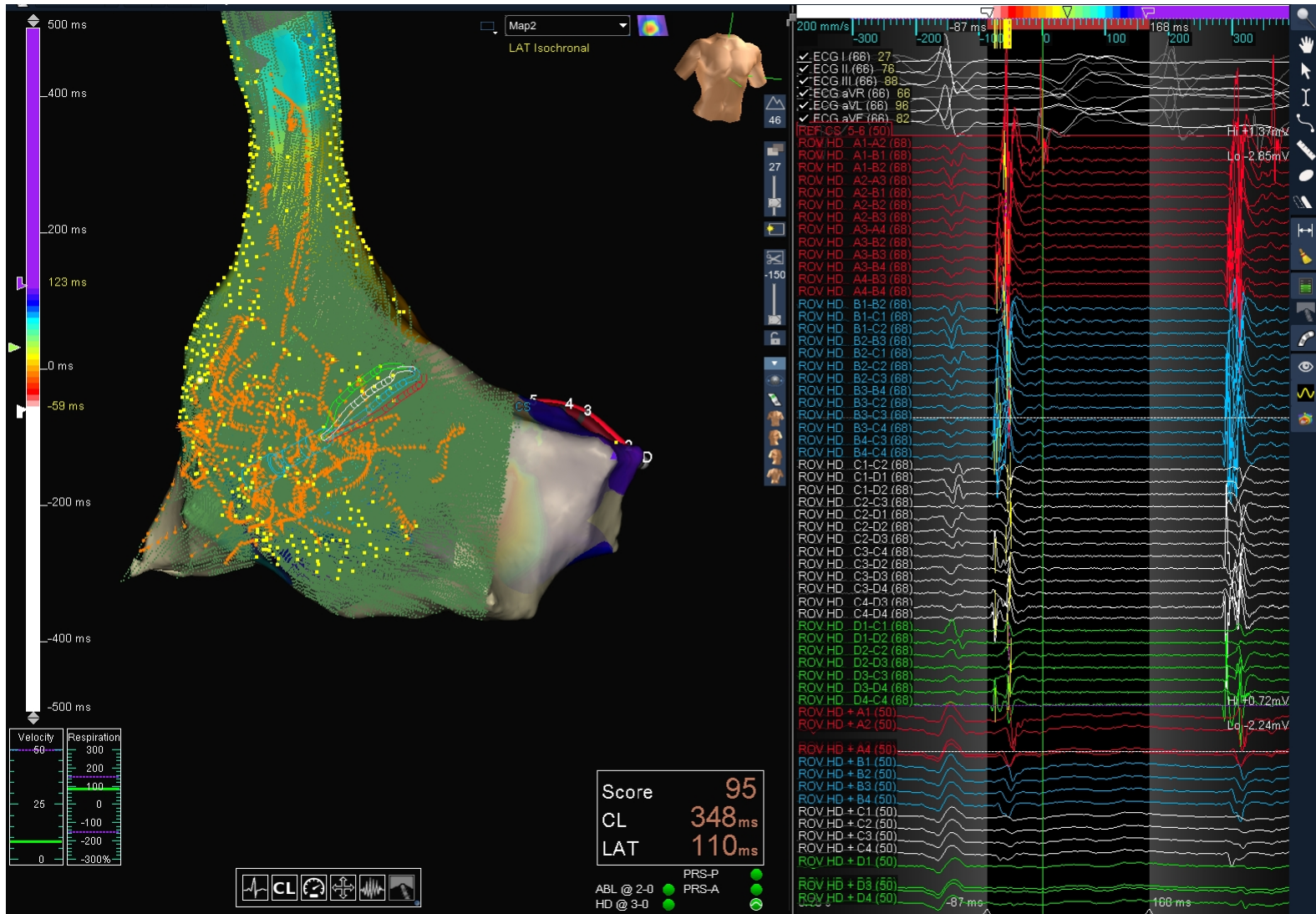


ASSOCIATION DE RYTHMOLOGIE
INTERVENTIONNELLE & STIMULATION

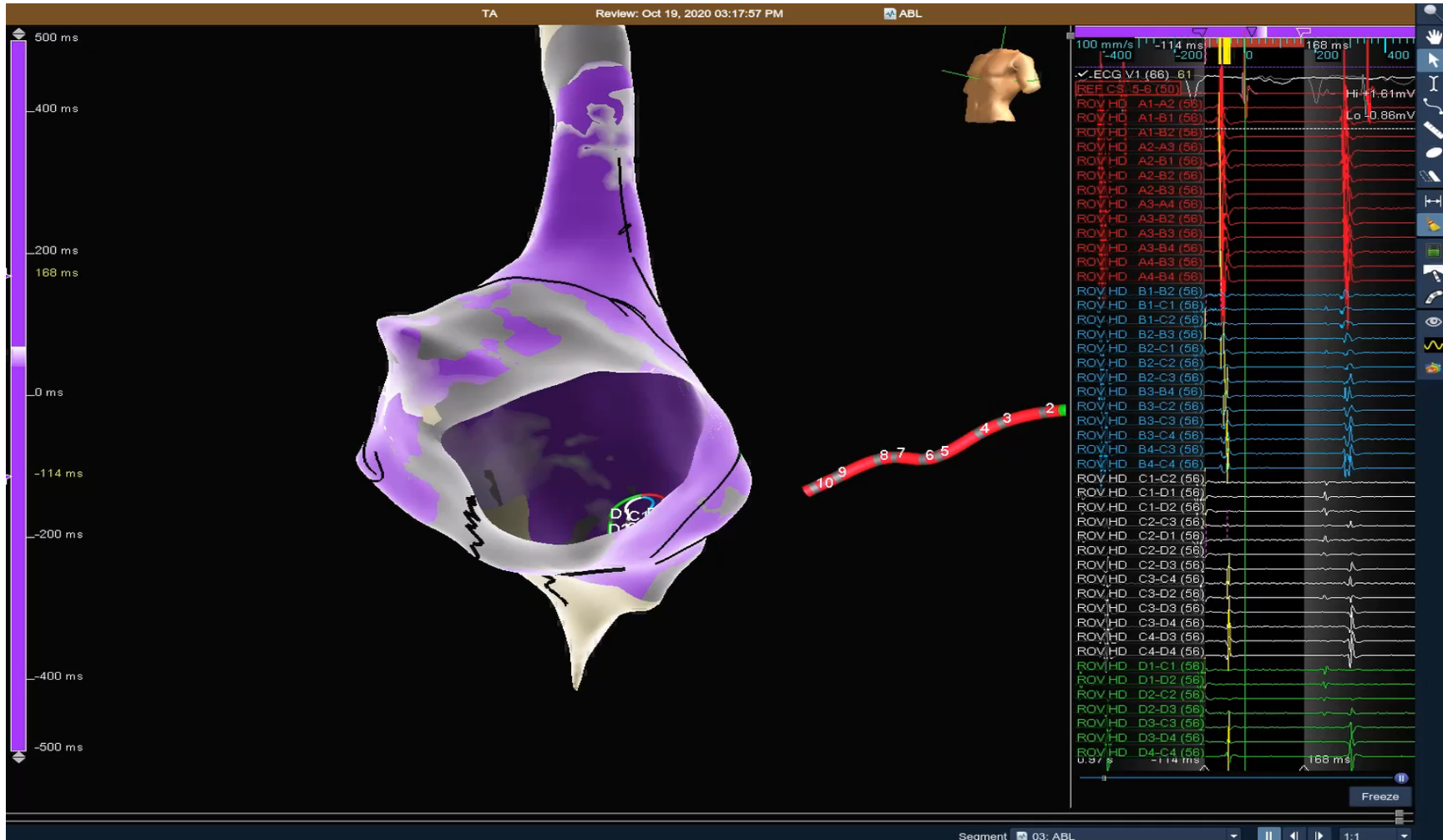
ECG



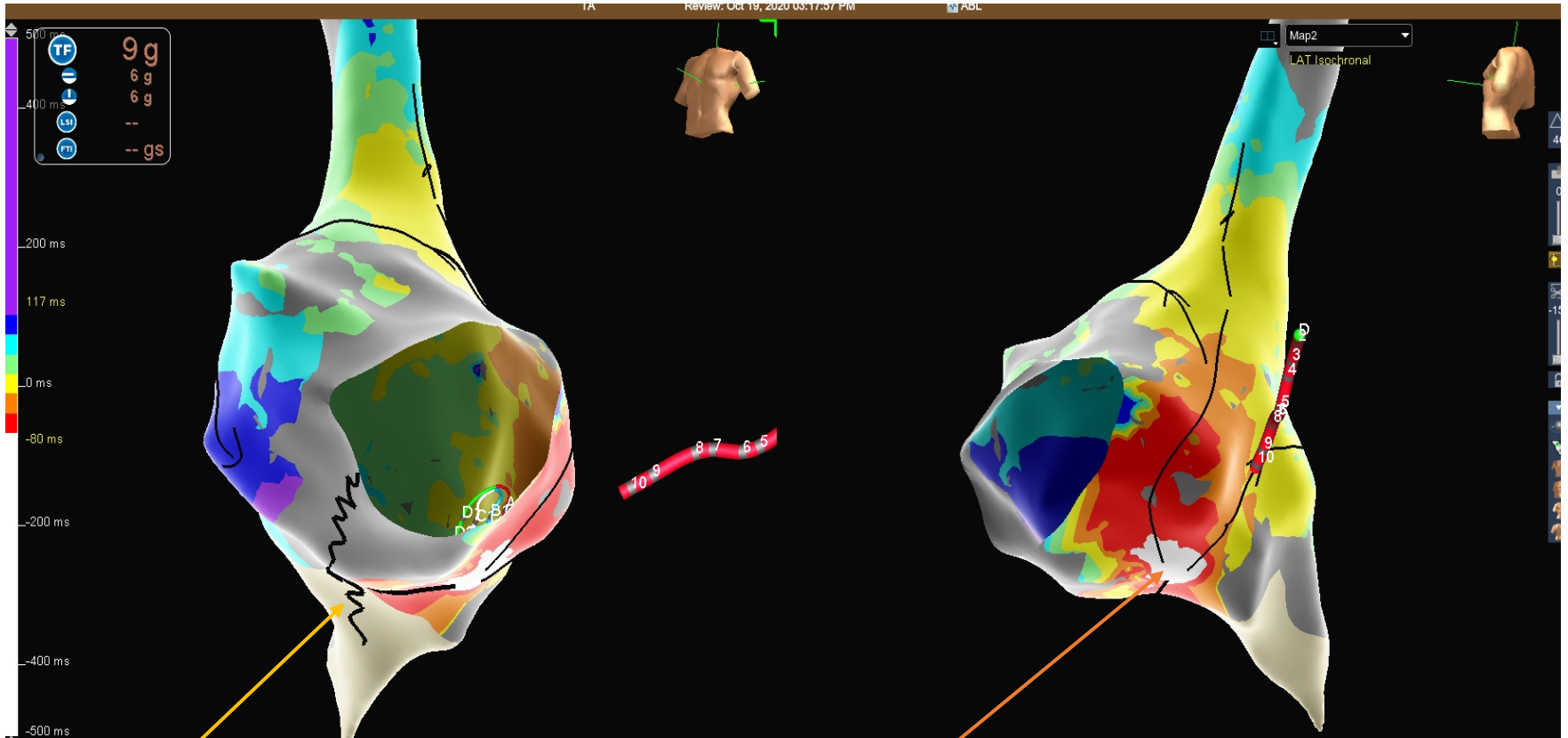
Exploration de la tachycardie sous cartographie 3D avec un cathéter Haute densité



Activation de la Tachycardie



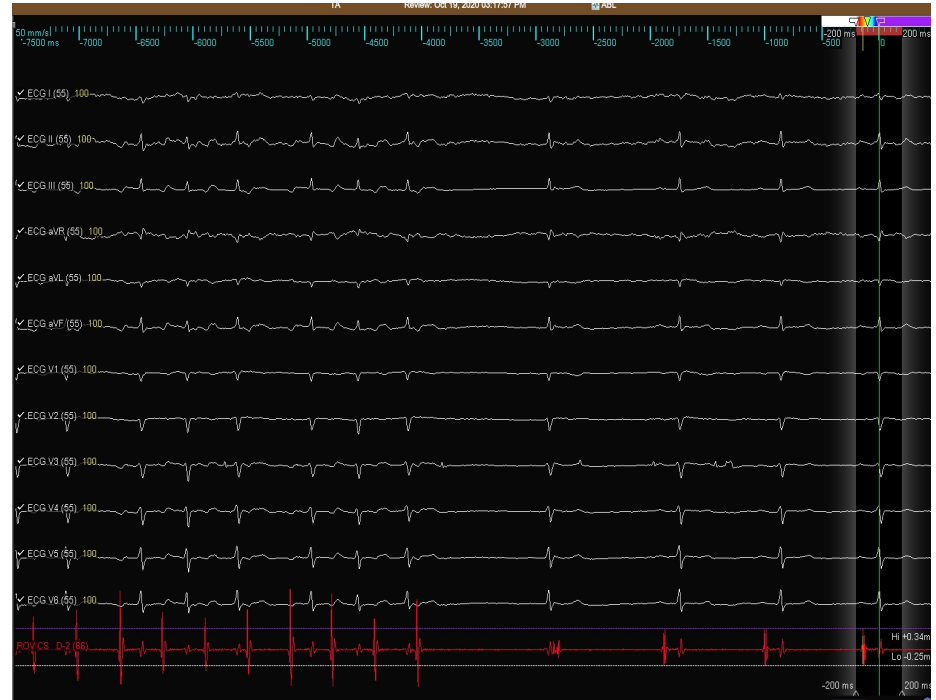
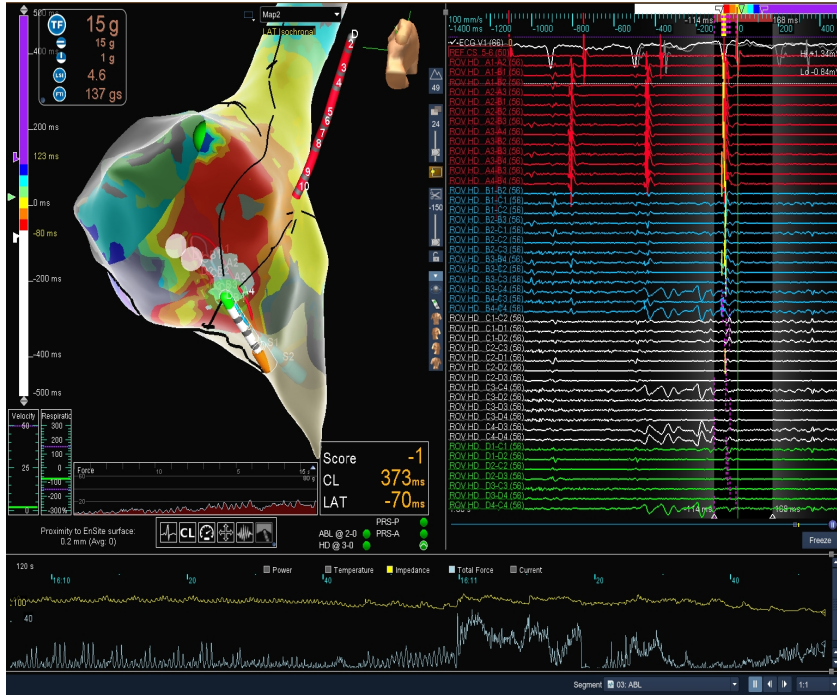
Activation de la tachycardie



- Bloc ICT 1^{ère} procédure

- Point d'émergence de la tachycardie focale à 320 ms en avant de l'orifice du sinus coronaire

Retour sinusal en début de tir



ARRET DE LA TACHYCAEDIE AU 1^{ER} TIR Pas de déclenchement de la tachycardie à l'état de base ni sous forte dose d'isuprel